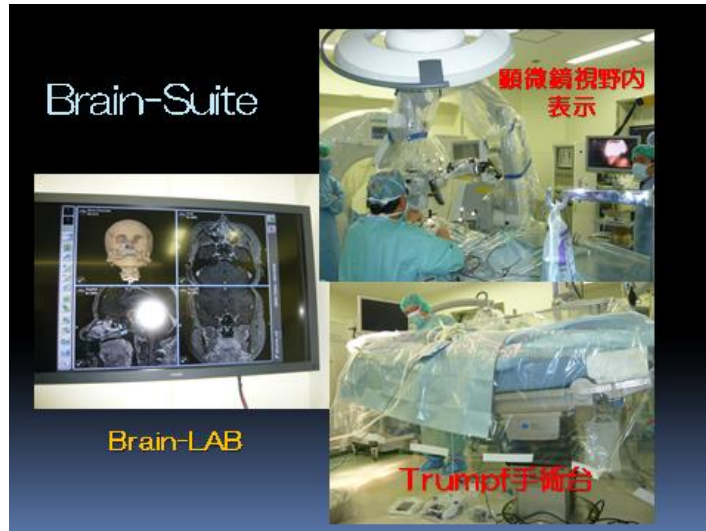
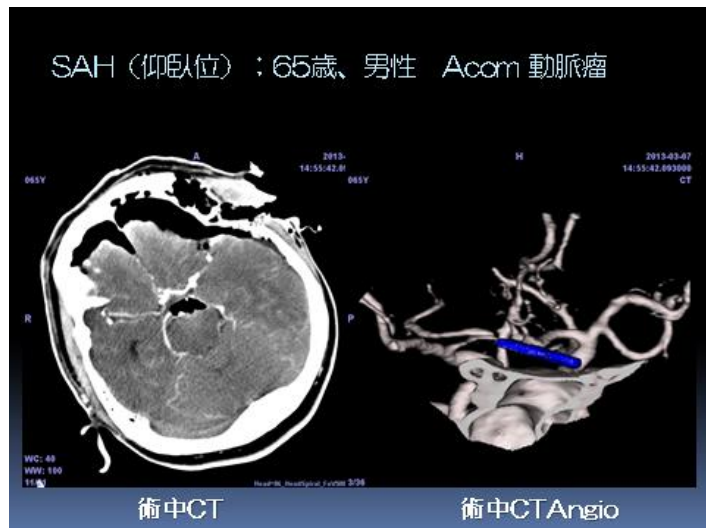


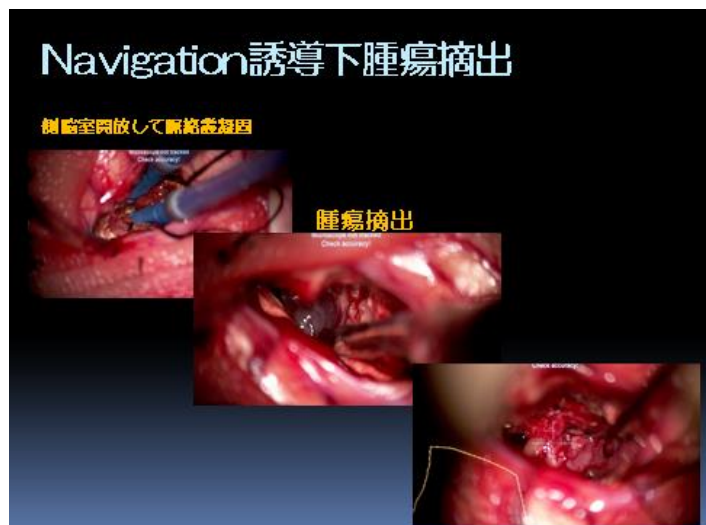図1)



ナビゲーションと術中CTが連動したBrain-Suiteシステム



くも膜下出血 破裂脳動脈瘤クリッピング 術中CT アンギオ



脳腫瘍の術中ナビゲーション誘導下の摘出術